УДК 591.461.2; 615.277.3

Харчук І.В., к. б. н.

ВИВЧЕННЯ НЕФРОТОКСИЧНОСТІ ПОХІДНОГО МАЛЕІМІДУ 1-(4-CL-БЕНЗИЛ)-3-CL-4-(CF_3-ФЕНІЛАМІНО)-1Н-ПІРОЛ-2,5-ДІОНУ

Київський національний університет імені Тараса Шевченка

Похідні малеіміду — це клас сполук, що належать до перспективних протипухлинних засобів. Значний інтерес до них зумовлений їх інгібуючою дією на протеїнкінази — ферменти, що знаходяться у зміненому стані в ракових клітинах та викликають їх неконтрольований поділ і ріст [1, 2]. Синтезоване науково-виробничим хіміко-біологічним центром Київського національного університету імені Тараса Шевченка похідне малеіміду 1-(4-Cl-бензил)-3-Cl-4-(CF_3-феніламіно)-1Н-пірол-2,5-діон (МІ-1) інгібує ряд протеїнкіназ, а також справляє цитостатичний ефект на лініях злоякісних та трансформованих клітин людини [3, 4]. Похідні малеіміду привертають увагу своєю селективністю та цільовою дією, а отже, значно меншим пошкоджуючим впливом на здорові швидкопроліферуючі тканини організму. Так, встановлено, що МІ-1 викликає значно менші зміни сперматогенного епітелію сім'яників щурів, ніж відомі цитостатики [5].

Ураження печінки і нирок, як органів детоксикації та виділення, лежить в основі побічних ефектів лікарських засобів [6]. Більшість відомих цитостатиків є гепато- та нефротоксичними [7]. МІ-1 не чинив значного пошкоджуючого впливу на печінку інтактних щурів, викликаючи лише зміни, що свідчать про функціональне напруження органу [8]. Дослідження нефротоксичності МІ-1 є однією з ланок у вивченні можливих впливів нової сполуки на організм. Мета роботи — встановлення морфологічних особливостей впливу МІ-1 на нирки щурів.

Матеріали і методи дослідження

Дослідження проведені на 40 нелінійних білих щурах-самцях, віком 3 міс. і масою 150-200 г. Щурів утримували в умовах віварію на стандартному харчовому раціоні при нормальному світловому дні. МІ-1 вводили інтрагастрально (в 0,1 мл олії) щодня протягом 1 міс. у дозах 2,7 мг/кг маси тіла, 0,027 мг/кг та 0,00027мг/кг. Контрольна група тварин у вищезазначений спосіб отримувала 0,1 мл олії. Для морфологічних досліджень проводили стандартну гістологічну обробку матеріалу. Шматочки нирок фіксували у суміші Буена, заливали у парафін. Зрізи товщиною 5-7 мкм забарвлювали гематоксиліном Бьомера з дофарбуванням еозином та оранжем G. Морфометричні дослідження проводили за допомогою світлового мікроскопу Olympus BX-41.

Стан нирок визначали, базуючись на візуальному аналізі препаратів та морфометричних вимірах. У корковому шарі нирок вимірювали в кортикомедулярній зоні площі капсул Шумлянського-Боумена (мкм^2), площі судинних клубочків (мкм^2), висоту епітелію проксимальних та дистальних канальців нефронів (мкм), а також площу ядер епітеліоцитів, що утворюють стінки проксимальних та дистальних канальців (мкм^2).

Математичну обробку морфометричних даних проводили з використанням програм статистичного пакету аналізу даних Microsoft Excel для персонального комп'ютера з використанням критерію Стьюдента.

Результати досліджень та їх обговорення

У нирках контрольних щурів базальні мембрани канальців та капсул Шумлянського-Боумена добре виражені. Капілярні петлі клубочків утворюють сферичну структуру, вільно розташовану у капсулі. Вони мають рівномірне помірне або інтенсивне кровонаповнення. Просвіт між вісцеральним і парієнтальним листками капсули Шумлянського-Боумена незначний (рис.1).

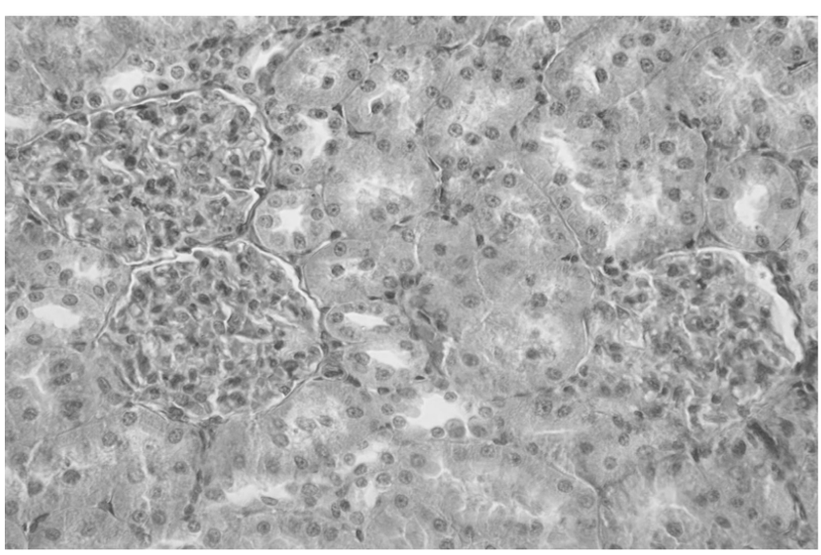

Рис. 1. Судинні клубочки, проксимальні та дистальні канальці кортикомедулярної зони нирки щура контрольної групи. Забарвлення гематоксилін-еозин-оранжем G. Зб. 600

Епітеліоцити проксимальних канальців нирок тварин контрольної групи мають кубічну або циліндричну форму, містять сферичні ядра. Еозинофільна непрозора цитоплазма містить численні включення. Клітини мають базальну поперечну посмугованість і щіткову облямівку

Таблиця 1

Вплив МІ-1 на гломерулярний апарат нефронів кортикомедулярної зони коркового шару нирок щурів (M±m)

Доза, мг/кг	Площа, мкм^2	
	капсул Шумлянського-Боумена	судинних клубочків
Контроль	6525,91±145,82	4692,3±60,0
0,00027	6635,14±144,96	4544,8±157,7
0,027	6319,79±62,81	4427,8±111,1
2,7	6431,97±230,39	4207,4±36,0*

Примітка: * P≤0,05 у порівнянні з конролем

апікального краю. Межі між клітинами не чітко виражені. Просвіти проксимальних канальців незначні. Епітеліоцити дистальних канальців нирок мають кубічну або дещо сплощену форму, їх цитоплазма слабко еозинофільна, світла, іноді майже прозора. Ядра епітеліоцитів світлі, округлі або овальні, розташовані у центрі клітини або дещо зміщені до її апікального полюсу. Границі між клітинами, як правило, добре помітні. Епітеліоцити мають базальну поперечну посмугованість. У дистальних канальцях просвіт звичайно добре виражений, в нормі він не має вмісту.

Після місячного впливу МІ-1 в дозі 0,00027 мг/кг у нирках щурів з'являються певні структурні і функціональні зміни в нефронах. Судинні клубочки капсул Шумлянського-Боумена деяких нефронів втрачають сферичну форму та займають меншу площу в капсулі, їх капілярні петлі спадаються. Морфометричні дослідження показали, що при дії МІ-1 у найменшій дозі не відбувається змін розмірів капсул Шумлянського-Боумена, але спостерігається тенденція до зменшення площ судинних клубочків (табл. 1). Базальні мембрани капсул не зазнають помітних змін.

Після впливу МІ-1 у цій дозі більшість проксимальних ниркових канальців у кортикальному шарі зберігають нормальну будову, лише в поодиноких канальцях відбувається десквамація щіткової облямівки. Просвіт деяких канальців розширений. У переважній більшості дистальних канальців більшою або меншою мірою клітини епітеліального шару сплощуються, у деяких з них реєструються порушення цілісності клітинної мембрани. Просвіт дистальних канальців збільшується. У проксимальних канальцях висота епітелію та площі ядер епітеліоцитів не змінюються, а у дистальних — ці показники мають тенденцію до зменшення (табл. 2). Інтерстиційна тканина залишається без змін.

Морфологія нирок при дії МІ-1 у дозі 0,027 мг/кг схожа до описаної при введенні дози 0,00027 мг/кг. Розмір капсул Шумлянського-Боумена не змінюється. Незначна частина судинних клубочків зморщена. Площі судинних клубочків мають тенденцію до зменшення порівняно з контролем та впливом меншої дози препарату (табл. 1).

Відмічено розширення просвіту проксимальних і дистальних канальців та зниження висоти їх епітеліальної стінки. Висота епітелію проксимального і дистального відділу нефронів зменшується відповідно на 11,9% і 6,3%. Місцями спостерігається лізис апікальної частини епітеліоцитів. У деяких дистальних канальцях місцями відбувається злущення епітеліального шару і оголення базальної мембрани (дистрофія). Вірогідно зменшуються площі ядер епітеліоцитів дистальних канальців (табл. 2).

Таблиця 2

Вплив МІ-1 на епітелій проксимальних і дистальних канальців в кортикомедулярній зоні коркового шару нирок щурів (M±m)

Доза, мг/кг	Висота епітелію, мкм		Площа ядер епітеліоцитів, мкм^2	
	проксимальних канальців	дистальних канальців	проксимальних канальців	дистальних канальців
Контроль	15,06±0,24	8,70±0,12	27,99±0,42	25,36±0,33
0,00027	15,08±0,24	8,29±0,18	27,02±0,26	24,84±0,59
0,027	13,05±0,08*	8,15±0,13*	28,73±0,28	23,84±0,52*
2,7	12,75±0,67*	8,14±0,12*	28,19±0,41	23,83±0,54*

Примітка: * P≤0,05 у порівнянні з конролем

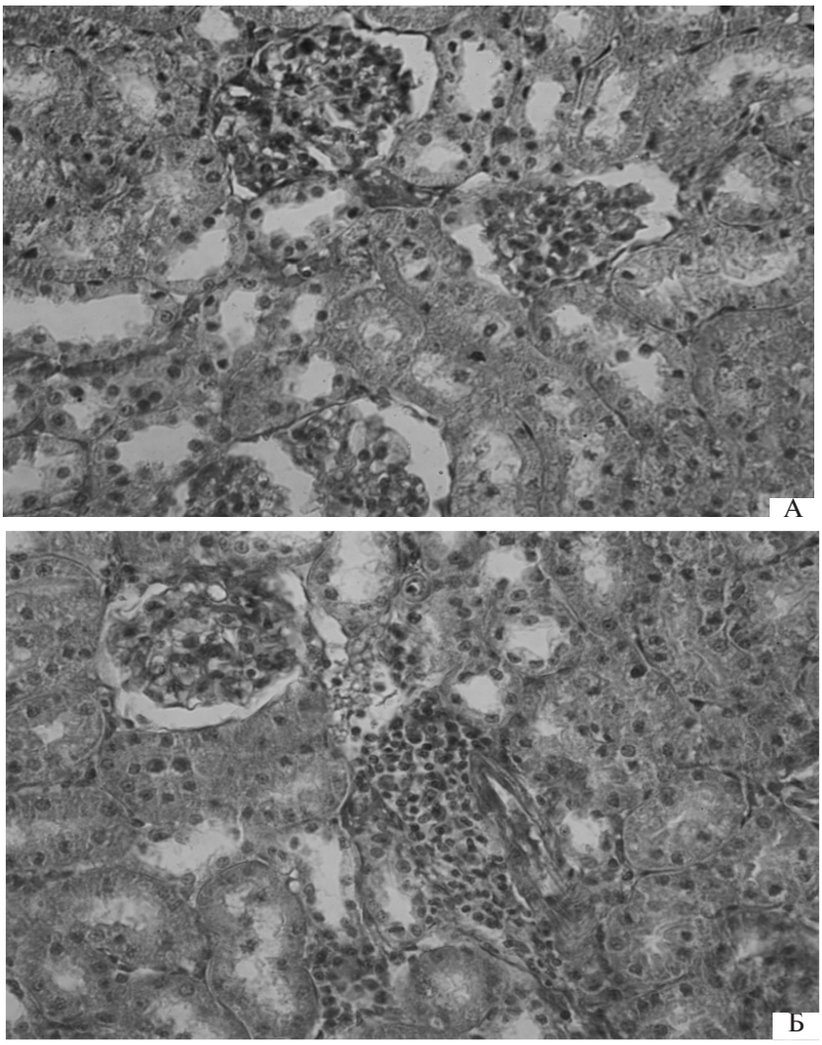

Рис. 2. Судинні клубочки, дистальні та проксимальні канальці кортикомедулярної зони нирки щура після дії МІ-1 протягом 5 тижнів у дозі 2,7 мг/кг. Забарвлення гематоксилін-еозин-оранжем G. Зб. 600.
А – Сплощення епітелію проксимальних і дистальних канальців.
Б – Навколосудинна лімфоїдна інфільтрація.

МІ-1 в дозі 2,7 мг/кг викликає найбільш глибокі зміни у морфології нирок порівняно з тими, що спостерігались при дії менших доз. Зростає кількість капсул Шумлянського-Боумена, просвіт між вісцеральним і парієнтальним листками яких помітно збільшується. Серед судинних клубочків нормальних розмірів і кровонаповнення з'являються поодинокі та розміщені групами клубочки меншого розміру, які відзначаються спаданням капілярів. Площі судинних клубочків зменшуються на 10,3% порівняно з контролем (табл. 1).

Після впливу МІ-1 у максимальній дозі збільшується просвіт більшості проксимальних канальців. Часто він заповнений фібрилярним вмістом. Епітеліоцити цих канальців мають вакуолізовану цитоплазму та десквамовану щіткову облямівку. Висота епітелію проксимального відділу нефрона зменшується на 13,9%. Просвіт дистальних канальців також збільшується, епітеліальні стінки їх сплощуються. Зменшення висоти епітелію дистального відділу залишається на рівні змін при дії дози 0,0027 мг/кг (на 6,4 % порівняно з контролем). Деякі клітини епітелію дистальних канальців мають зруйновану апікальну частину (рис. 2, А). В окремих ділянках коркового шару клітинні ядра епітеліоцитів як проксимальних, так і дистальних канальців втрачають овальну і набувають полігональну форму, стають гіперхромними. Як і при дії МІ-1, у меншій дозі виявлено статистично вірогідне зменшення площ ядер епітеліоцитів дистальних канальців (табл. 2), що є показником пригнічення функціональної активності клітин, отже, і функції нирок в цілому. Зменшення висоти епітелію дистальних і особливо проксимальних відділів нефронів свідчить про порушення рівноваги між процесами ультрафільтрації і реабсорбції, що може бути причиною поліурії у щурів [9].

Морфологічні зміни в інтерстиції нирок проявляються незначним набряком та лімфоїдною інфільтрацією переважно навколосудинних ділянок (рис. 2, Б).

У судинах мікроциркуляторного русла при дії МІ-1, особливо у максимальній дозі, відмічається повнокрів'я та стаз крові. Крім того, розширюються лімфатичні судини і з'являються лімфатичні лакуни, що є ознакою порушення нормального відтоку рідини в нирках.

Отримані дані свідчать про те, що МІ-1 впливає на тубулярний та меншою мірою на гломерулярний апарат нефронів, а також на інтерстиційну тканину кортикомедулярної зони коркового шару нирок щурів. Зміни носять дифузний характер, а їх ступінь залежить від дози МІ-1. У гломерулярному апараті спадаються капілярні петлі судинних клубочків деяких нефронів та розширюються просвіти між листками капсул Шумлянського-Боумена. У тубулярному апараті відбуваються дистрофічні зміни епітелію проксимальних і дистальних канальців нефронів. В інтерстиційній тканині виявлено лімфоїдну інфільтрацію, набряк, порушення лімфодренажу та стаз крові в судинах мікроциркуляторного русла.

Таким чином, виявлені структурні зміни у нирках щурів вказують на нефротоксичність МІ-1, характерну для початкових етапів медикаментозно індукованого тубулоінтерстиційного нефриту [10, 11], який є типовим побічним ефектом дії більшості цитостатиків [7].

ЛИТЕРАТУРА

1. Thaimattam R. Protein kinase inhibitors: structural insights into selectivity / R. Thaimattam, R. Banerjee, R. Miglani, J. Iqbal // Curr. Pharm. Des. — 2007. — V.13, №27. — P. 2751-2765.
2. Jaye M.C. Discovery of substituted maleimides as liver X receptor agonists and determination of a ligand-bound crystal structure / M.C. Jaye, J.A.. Krawiec, N. Campobasso // J. Med. Chem. — 2005. — Vol. 48. — P. 5419-5422.
3. Дубініна Г.Г. Антипроліферативна дія нових похідних 1-(4-R-бензил)-3-R1-4-(R2-феніламіно)-1Н-пірол-2,5-діону / Г.Г. Дубініна, С.М. Головач, В.О. Козловський, А.О.Толмачов, Ю.М. Воловенко // Журнал органічної та фармацевтичної хімії. — 2007. — Т.5, №1. — С. 39 — 49.
4. . Yablonska S. Antiproliferative properties and low hepatotoxicity of new cytostatic maleimide derivate / S. Yablonska, O. Filinska, G. Ostrovska [et al.] // Biochemistry of cell regulation: 33rd FEBS Congress and 11th IUBMB Conference. Athens, Greece, 2008. — P.348.
5. Харчук І.В. Морфо-функціональні зміни в сім'яниках щурів під впливом нового антинеопластичного препарату, похідного малеіміду / І.В. Харчук, Н.О. Карпезо, Г.В. Островська [та ін.] // Современные проблемы токсикологии. — 2008, №1. — С. 61- 65.
6. Зимина Л.Н. Лекарственная гепатонефропатия / Л.Н. Зимина, Г.С. Галкина // Арх. патогогии. — 1988. — Т. 50, вып. 5. — С. 58-65.
7. Таран О.Г. Цитостатики в клінічній нефрологічній практиці / О.Г. Таран. // Журн.практичного лікаря. — 2008. — №1. — С. 6-9.
8. Линчак О.В. Дослідження впливу похідного малеіміду 1-(4-Cl-бензил)-3-хлор-4-(CF_3-феніламіно)-1Н-пірол-2,5-діону на морфологічний стан печінки / О.В. Линчак, І.В. Харчук, Г.В. Островська [та ін.] // Збірник наукових праць "Проблеми екологічної та медичної генетики і клінічної імунології". Київ-Луганськ-Харків. — 2007. — Випуск 3-4 (78-79). — С. 34-39.
9. Возіанов О.Ф. Хвороби нирок. Атлас макропатології і мікропатології / О.Ф. Возіанов, Д.Д. Зербіно, О.В. Шуляк [та ін.]. — Львів: Видав. дім "Наутілус", 2004. — 214 с.
10. Rossert J. Drug-induced acute interstitial nephritis / J. Rossert // Kidney Int. — 2001. V.60, №2. — P. 804-817.
11. Heptinstall R. H. Interstitial nephritis / R. H. Heptinstall // Pathology of the kidney. Boston-Toronto-London: Little, Brown and Company, 1992. — V. 2. — P. 1315 — 1368.

И.В Харчук

ИЗУЧЕНИЕ НЕФРОТОКСИЧНОСТИ ПРОИЗВОДНОГО МАЛЕИМИДА 1-(4-CL-БЕНЗИЛ)-3-CL-4-(CF_3-ФЕНИЛАМИНО)-1Н-ПИРОЛ-2,5-ДИОНА

Производное малеимида 1-(4-Cl-бензил)-3-Cl-4-(CF_3-фениламино)-1Н-пирол-2,5-дион вызывает структурные изменения в тубулярном и в меньшей степени в гломерулярном аппарате нефронов корковой зоны, а также в интерстициальной ткани почек крыс. Обнаруженные изменения характерны для начальних этапов медикаментозного тубуло-интерстициального нефрита и указывают на некоторую нефротоксичность потенциального цитостатика.

Ключевые слова: малеимид, производное, MI-I, цитостатик, почки, нефротоксичность.

I. V. Kharchuk

INVESTIGATION OF MALEIMIDE DEREVATE 1-(4-CL-BENZIL)-3-CL-4-(CF_3-FENILAMINO)-1H-PIROL-2,5-DION NEPHROTOXICITY

The derivative of maleimide 1-(4-Cl-benzil)-3-Cl -4-(CF_3-fenilamino)-1H-pirol -2,5-dion causes structural changes of the tubular and less the glomerular apparatus of cortical zone nephrons, and in the interstitial tissue of rats kidney. The ascertained data is typical for early phase of a drug-induced tubular interstitial nephritis and shows the nephrotoxicity of the potential cytostatic agent.

Key words: maleimide, derivate, MI-I, cytostatic, kidney, nephrotoxicity.