УДК 615.011+615.362.076.:577.115

Я.К. Сердюков, О.М. Литвиненко, В.А. Грищенко, професор

ПАТОЛОГО-АНАТОМІЧНІ ТА ГІСТОЛОГІЧНІ ЗМІНИ В ПЕЧІНЦІ ЩУРІВ ЗА МЕДИКАМЕНТОЗНОГО ГЕПАТИТУ

Національний аграрний університет Кабінету Міністрів України, Київ

Печінка є центральним органом метаболізму та системи захисту організму. Різноманітні функції печінки забезпечуються гепатоцитами — паренхімними клітинами, які складають близько 90 % маси органа, а також непаренхімними — ендотеліальними макрофагами (клітини Купфера), перисинусоїдальними клітинами (жировмісні клітини) та великими гранулярними лімфоцитами (Pit-клітини). Внаслідок індивідуальної і кооперативної діяльності цих клітин у печінці відбуваються метаболічні процеси синтезу та розпаду різноманітних екзо- та ендогенних сполук [1].

Останнім часом все частіше зустрічається медикаментозне ураження печінки, що є результатом застосування антибіотиків, серцево-судинних, психотропних та нестероїдних протизапальних препаратів (НПЗП), більшість з яких виявляють цитотоксичний ефект у відношенні гепатоцитів [2]. Відомо, що близько 20 % населення регулярно приймають НПЗП [3]. Спектр показань для застосування досить широкий: ревматичні та неревматичні захворювання опорно-рухового апарату, неврологічні захворювання запального характеру, больовий синдром та лихоманка різної етіології, дисменорея, профілактика артеріальних тромбозів. Побічні ефекти НПЗП досить часто відмічаються внаслідок широкого, а нерідко і безконтрольного, їх застосування при різних патологічних станах.

Наявність тісного анатомічного і фізіологічного зв'язку між печінкою і кишечником передбачає можливість одночасного ураження цих органів, що має назву гепатогастроентерального синдрому. Виникнення патології травного каналу супроводжується дисліпідемією, що негативно позначається передусім на клітинах печінки — гепатоцитах, клітинах Купфера та ендотеліоцитах, зміни в яких розвиваються одночасно, поступово прогресують і призводять до формування хронічного гепатиту [4, 5].

Метою нашої роботи було проведення патолого-анатомічних і гісто-морфологічних досліджень печінки білих щурів при медикаментозному гепатиті, викликаному диклофенаком.

Матеріали та методи дослідження

Для проведення гістоморфологічних досліджень структурних змін паренхіми печінки були використані нелінійні білі щури-самці віком 6 міс з середньою масою тіла 300 — 320 г, з яких було сформовано 4 групи по 6 тварин у кожній: I, II, III — дослідні, а 4- контрольна. Тривалість досліду становила 30 діб. Медикаментозну форму токсичного гепатиту із супутніми ознаками гастроентериту викликали за розробленою нами моделлю [6] шляхом перорального застосування препарату диклофенак в таблетках (ВАТ "Хімфармзавод "Червона зірка", м. Харків), що входить до групи НПЗП, у дозах: I група — 14 мг/кг маси тіла (перевищує терапевтичну дозу в 10 разів), II група — 20 мг/кг(перевищує терапевтичну дозу в 14 разів), III група — 25 мг/кг (перевищує терапевтичну дозу в 18 разів) один раз на добу, впродовж 30 діб. До контрольної групи віднесли інтактних тварин.

По завершенню досліду всіх щурів було декапітовано під ефірним наркозом, проведено патолого-анатомічний розтин та відбір зразків печінки для гістоморфологічних досліджень. Для мікроскопічних досліджень відбирали шматочки печінки, які фіксували в 10 % розчині нейтрального забуференого формаліну за Ліллі [7], зневоднювали в спиртах зростаючої концентрації і заливали в парафін, після чого виготовляли зрізи на санному мікротомі. Одержані зрізи наклеювали на предметні скельця, фарбували гематоксиліном Караці та еозином і досліджували за допомогою світлового мікроскопа [8].

Результати та їх обговорення

Під час патолого-анатомічного розтину встановлено, що у тварин контрольної групи печінка має рівномірний червоно-бурий колір, а у щурів дослідних груп вона темно-вишневого кольору, в'ялої консистенції та кровонаповнена. Ступінь розвитку вказаних змін визначається дозою введеного диклофенаку.

При гістоморфологічному дослідженні зрізів печінки у щурів контрольної групи відмічається типова будова печінкових часточок і печінки: гепатоцити округлої форми з еозинофільною цитоплазмою і досить великим базофільним ядром. Місцями в печінці реєструються гепатоцити, цитоплазма яких містить 2 ядра. В центрі кожної часточки — центральна вена, від якої радіально розходяться печінкові балки, між якими знаходяться синусоїдні капіляри. У міжчасточковій сполучній тканині в кутах часточок спостерігаються тріади. Кожна тріада утворена міжчасточковою артерією, веною і жовчною протокою. Між часточками знаходиться сполучна тканина. Судини в міру кровонаповнені.

У щурів I групи кровоносні судини печінки розширені та переповнені кров'ю, деякі гепатоцити в стані жирової дистрофії (ядра зміщені на периферію клітини, цитоплазма прозора, клітини мають перснеподібну форму, рис. 1).

У щурів II групи кровоносні судини печінки розширені та переповнені кров'ю, деякі гепатоцити в стані зернистої (цитоплазма оксифільна, зернистого вигляду, ядра

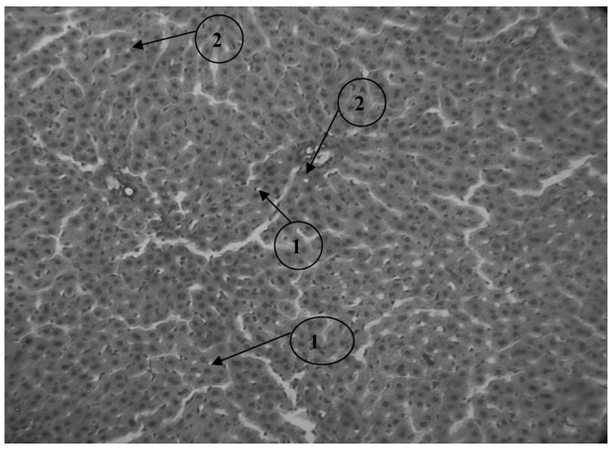

Рис.1. Ознаки жирової та гідропічної дистрофії гепатоцитів. Фарбування гематоксилін-еозином х150.
1– жирова дистрофія гепатоцитів;
2 – гідропічна дистрофія гепатоцитів.

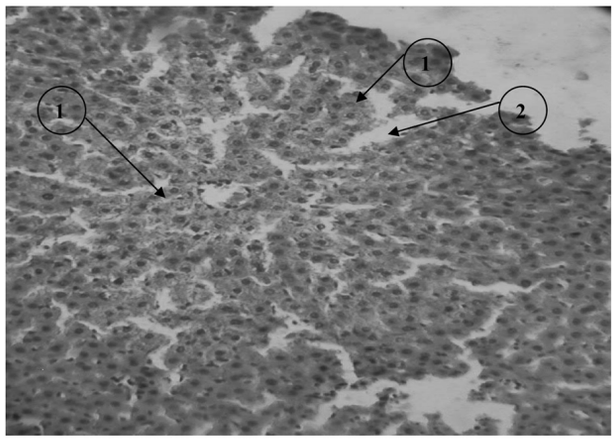

Рис. 2. Ознаки зернистої дистрофії та руйнування печінкових балок. Фарбування гематоксилін-еозином х150. 1- зерниста дистрофія гепатоцитів; 2- руйнування печінкових балок.

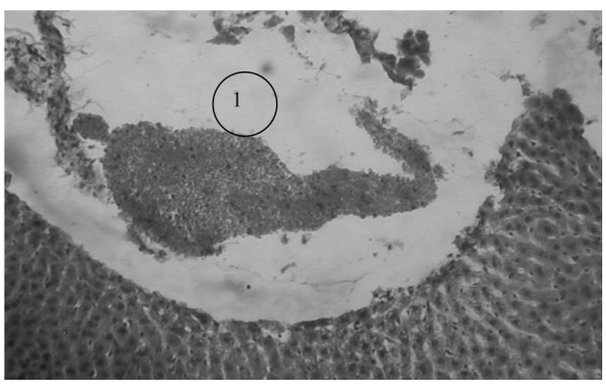

Рис.3. Ділянка переповнення кров'ю центральної вени гепатоцита. Фарбування гематоксилін-еозином х150.
1 – гостра венозна гіперемія центральних вен гепатоцитів.

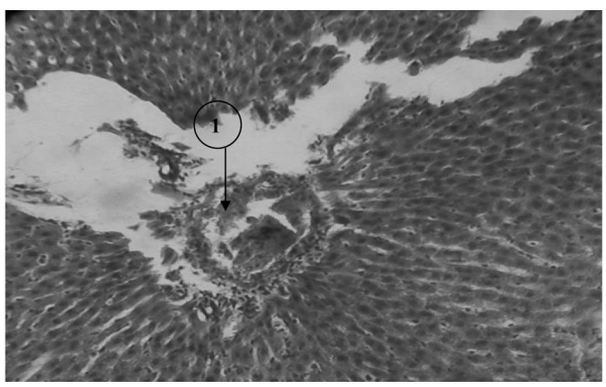

Рис.4. Ділянка гіперемії та розширення міжчасточкових артерій гепатоцита. Фарбування гематоксилін-еозином х150. 1- гіперемія міжчасточкових артерій.

незмінні) та жирової дистрофії, виражена лімфоцитарна інфільтрація міжчасточкової сполучної тканини (рис. 2, 3).

У щурів III групи кровоносні судини печінки розширені, переповнені кров'ю, деякі гепатоцити в стані зернистої та жирової дистрофії, виражений набряк просторів Діссе, спостерігається дискомплексація печінкових балок. Процес дискомплексації захоплює окремі ділянки печінкових часточок, гепатоцити розташовуються невпорядковано, на малому збільшенні утворюють ячеїсті структури (рис. 4, 5).

Виявлені патолого-анатомічні та патолого-гістологічні зміни печінки у щурів, які перорально отримували різні дози препарату диклофенак, свідчать про наявність дистрофічних і запальних змін паренхіми печінки, ступінь вираженості яких залежить від дози введеного препарату.

За результатами макро- і мікроскопічних досліджень печінки встановлено, що для відтворення медикаментозного гепатиту на білих щурах віком 6 міс оптимальною дозою препарату Диклофенак для перорального застосування є 25 мг/кг маси тіла тварини (III групи).

Таким чином, проведені патолого-анатомічні та гістологічні дослідження свідчать, що за допомогою препарату диклофенак (25 мг/кг маси тіла) у білих щурів 6-міс віку можна відтворити медикаментозний гепатит.

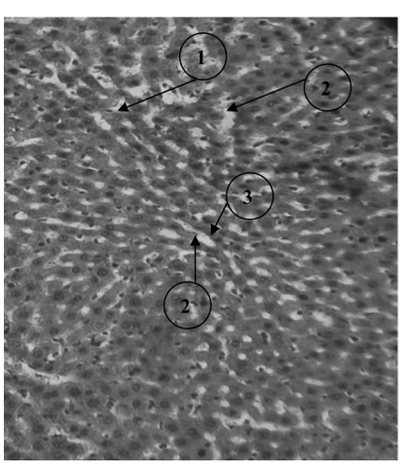

Рис. 5. Ділянка дискомплексації печінкових балок. Фарбування гематоксилін-еозином х150.
1 – руйнування печінкових балок;
2 – ознаки дистрофії гепатоцитів;
3 – набряк просторів Діссе.

ЛІТЕРАТУРА

1. Биць Н.В., Хижняк С.В. Експресія ліпосахаридних рецепторів у клітинах печінки щура в нормі та при запаленні // Укр. біохім. журн. — 2004. — Т. 76, № 1. — С. 17 — 22.
2. Моисеев С.В. Лекарственная гепатотоксичность // Клин. фармакол. терап. — 2005. — 14 (1). — С. 10 — 14.
3. Дзяк Г.В., Викторов А.П., Гришина Е.И. Нестероидные противовоспалительные препараты. — К.: Морион, 1999. — 122 с.
4. Любецька Т.В. Особливості метаболічної адаптації телят на ранніх етапах постнатального розвитку на шляху корекції виявлених порушень/ Автореф. дис... докт. вет. наук. — К., 2000. — 37 с.
5. Gundermann K.-J. Эссенциальные фосфолипиды в гепатологии: экспериментальный и клинический опыт // Рос. журн. гастроэнтерол., гепатол., колопроктол. — 1997. — № 2. — С. 94.
6. Терещенко С.В., Литвиненко О.М., Грищенко В.А. Способи моделювання гепатиту у лабораторних тварин / В кн.: конф. проф.-викл. складу, наук. співр. і аспірантів ННІ ветеринарної медицини та якості і безпеки продукції тваринництва. — Київ: НАУ, 2006. — С.114.
7. Потоцький М.К. Основи гістопатологічної техніки (методичні вказівки). — Київ, 2001. — 66 с.
8. Волкова О.В., Элецкий Ю.К. Основы гистологии и гистологической техники. — М.: Медицина, 1987. — 301 с.

Я.К. Сердюков, О.Н. Литвиненко, В.А. Грищенко

ПАТОЛОГО-АНАТОМИЧЕСКИЕ И ГИСТОЛОГИЧЕСКИЕ ИЗМЕНЕНИЯ В ПЕЧЕНИ КРЫС ПРИ МЕДИКАМЕНТОЗНОМ ГЕПАТИТЕ

Показано, что моделирование медикаментозного гепатита у белых крыс с помощью препарата диклофенак (группа НПВП) сопровождается рядом характерных патолого-анатомических и гистоструктурных признаков: венозной гиперемией, зернистой и жировой дистрофией гепатоцитов, отеком пространства Диссе, дискомплексацией печеночных балок. Степень нарушения структурно-функционального состояния гепатоцитов зависит от дозы введенного препарата.

Y.K. Serdyukov, O.N. Lytvynenko, V.A. Gryshchenko

PATHOLOGO ANATOMICAL AND HISTOLOGICAL CHANGES ARE IN LIVER OF RATS AT A MEDICAMENTOUS HEPATITIS

It is shown that design of medicamentous hepatites for rats by introduction of preparation "Diklofenak" is accompanied whole in a number of characteristic pathologic anatomical and histological signs: by venous hyperemia, grainy and fatty dystrophy of hepatocytes, edema of space of Disse, diskompleksatsiey of hepatic beams. The degree of violation of the structurally-functional state of hepatocytes depends on the dose of the entered preparation.